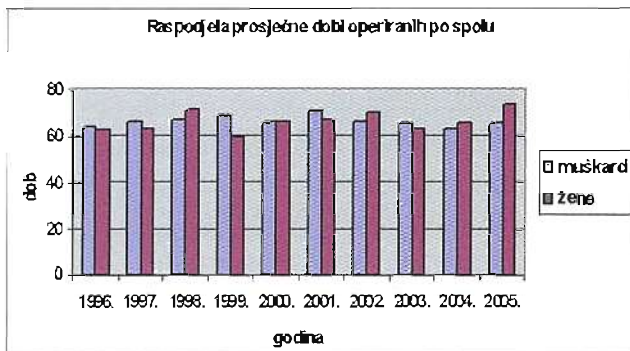


Acta Chirurg Croat 2008; 5:51-52

LIJEČENJE KOLOREKTALNOG KARCINOMA NA KIRURŠKOM ODJELU OB VINKOVCI U RAZDOBLJU OD 1996. - 2005. GODINEdr. Marija Švagelj, mr.sc.dr. Mirjana Petrović-Lukačević, dr. Mirjana Stažić,
dr. Antonija Đuzel, dr. Luka Kuruc

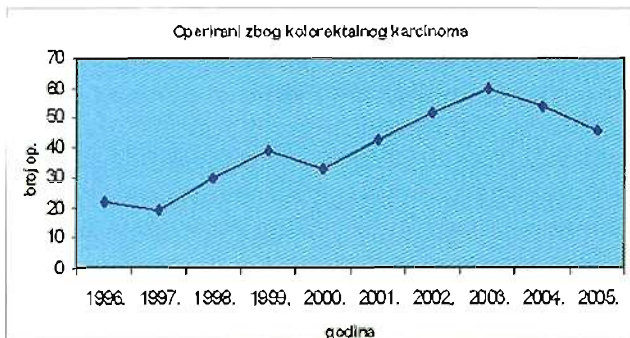
Kolorektalni karcinom je najčešći tumor probavnog trakta u Republici Hrvatskoj i jedan je od tri najčešća sjela karcinoma (nakon karcinoma pluća i dojke). Prema posljednje obrađenim podacima HZZJZ za 2004. godinu kolorektalni karcinom je kod muškaraca po učestalosti na drugom mjestu (nakon karcinoma respiratornog sustava) dok je u ženskoj populaciji na trećem mjestu (nakon karcinoma dojke i reproduktivnih organa).

U ovom radu je prikazano liječenje kolorektalnog karcinoma na kirurškom odjelu Opće bolnice Vinkovci u desetogodišnjem razdoblju od 1996. do 2005. godine. U navedenom razdoblju operirano je 398 bolesnika, 216 ili 54,2% su bili muškarci, a 182 ili 45,8% su bile žene. Više od 90% bolesnika bilo je starije od 40 godina. Prosječna životna dob operiranih muškarca je bila 66 godina, a žena 69 godina (grafikon br. 1). Raspon starosti operiranih je od 28 do 95 godina.



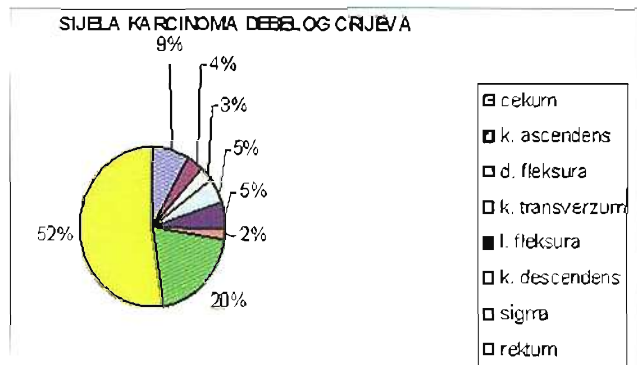
Grafikon br. 1

Broj operativnih zahvata u navedenom razdoblju pokazuje uzlazni trend (grafikon br. 2).



Grafikon br. 2

Analiza anatomskog sjela kolorektalnog karcinoma pokazuje kako je najveća učestalost te zloćudne novotvorine u području rektuma, zatim sigme, cekuma, a ostala sjela su znatno rijede zastupljena. (grafikon br. 3)



Grafikon br. 3

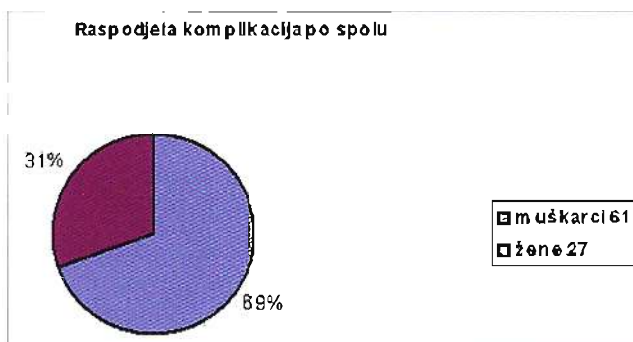
U desetogodišnjem razdoblju operirano je 398 bolesnika, a učinjeno je ukupno 550 operativnih zahvata. 16 operativnih zahvata je učinjeno u dva akta, to jest Hartmannova precadura sa odstranjenjem tumora i kreiranjem proksimalne terminalne kolostome, te naknadna rekonstrukcija kontinuiteta kolona. Jedna operacija učinjena je u tri akta, dekompresijska kolostoma, zatim resekcija tumora i anastomoza, te zatvaranje kolostome. Najveći broj operacija učinjen je na rektumu i sigmi (tablica br. 1). Učinjeno je 99 resekcija rektosigmoida po Dixonu, 75 amputacija rektuma po Quenu-Milesu, 55 Hartmannovih operacija s odstranjenjem tumora, te nešto manji broj drugih vrsta operativnih zahvata.

Vrste operativnih zahvata

Eksplorativna laparotomija	7
Anus praeter	23
Desna hemikolektomija	52
Resekcija kolon transverzuma	4
Lijeva hemikolektomija	17
Subtotalna kolektomija	24
Resekcija rektosigmoida - Dixon	99
Hartmannova operacija s odstranjenjem tumora	55
Amputacija rektuma - Quenu-Miles	75
Resekcija sigme	25
Ileotransverzoanastomoza	9
Subtotalna kolektomija s ileostomijom	2
Transanalna ekscizija tumora	6

Tablica br. 1

Od 398 operiranih bolesnika, kod njih 88 ili 22% došlo je do komplikacija. Kod muškaraca komplikacije su se pojavljivale dvostruko češće nego kod žena (grafikon br. 4)



Grafikon br.4

Od ukupno 550 operativnih zahvata, 134 (24,4%) su učinjena u svrhu rješavanja komplikacija. Najčešće rane komplikacije bile su krvarenje, dehiscencija anastomoze i disrupcija laparotomijske rane, a kasne ileus i stenoza anus praetera (tablice br. 2 i br. 3).

Rane komplikacije*		
Krvarenje	11	(8%)
Dehiscencija anastomoze	17	(13%)
Disrupcija laparotomijske rane	14	(10%)
Submerzija anus praetera	9	(7%)
Paralitički ileus	1	
Hematoperitoneum	1	
Gangrena anus praetera	2	
Gangrena bataljka rektuma (nakon resekcije po Dixonu)	1	

Tablica br. 2

Kasne komplikacije*		
Ileus	21	(16%)
Stenoza anus praetera	20	(15%)
Pozitivan resekcijski rub	1	
Absces	4	
Prolaps anus praetera	1	
Ventralna postoperativna kila	2	
Recidiv tumora	29	(21%)

Tablica br. 3

Ileus je intraoperacijski nađen u 22,6% bolesnika, metastaze u 20,6%, te peritonitis u 5%.

Analizirajući klinički status bolesnika nalazimo da je četvrtina bolesnika u trenutku operativnog zahvata imala kliničku sliku akutnog abdomena (ileus ili i peritonitis), te je operirana po hitnoj proceduri, odnosno čak je petina bolesnika bila u stadiju uznapredovalog karcinoma (T3, T4, N1, N2 i M1).

Bolesnici su bili lošeg općeg stanja, najčešće s anemijom, hipoproteinemijom, pothranjenošću, a neki i s pretilošću. Radilo se većinom o bolesnicima starije životne dobi koji su imali i određeni komorbiditet, odnosno dijabetes, kardiovaskularne bolesti i sl.

ASA skor kod takvih bolesnika bio je viši, a s tim u svezi je i pojava većeg broja postoperativnih komplikacija.

Kirurški postupci pri komplikacijama prikazani su u tablici br. 4, te je razvidno kako su najčešći: korekcija anus praetera, eksplorativna relaparotomija i razrješenje priraslica kod ileusa.

Kirurški postupci pri komplikacijama	
Eksplorativna relaparotomija	24
Anus praeter	9
Hartmannova operacija	7
Relaparotomija sa zaustavljanjem krvarenja	11
Korekcija anus praetera	33
Reresekcija kod recidiva na anastomozi	5
Redukcija tumorskih masa	12
Resutura anastomoze - kod parcijalne dehisc.	5
Reanastomoza	3
Ileostomija	2
Razrješenje priraslica - kod ileusa	14
Amputacija rektuma - Quenu-Miles	5
Splenektomija	1
Evakuacija gnojnog sadržaja i drenaža	2
Plastika trbušne stijenke - kod postoperativne kile	1

Tablica br. 4

Prikazani rezultati ukazuju na potrebu stalnog usavršavanja operacijskih tehnika i razmatranje uvođenja novih (laparoskopskih) operacijskih postupaka u liječenju kolorektalnog karcinoma.